

# UROLITÍASE

## em Cobaia (*Cavia Porcellus*): Relato de caso

“Urolithiasis in Guinea Pig  
(*Cavia porcellus*): Case report”

“Urolitiasis en Conejillo de Indias  
(*Cavia porcellus*): Reporte de un caso”

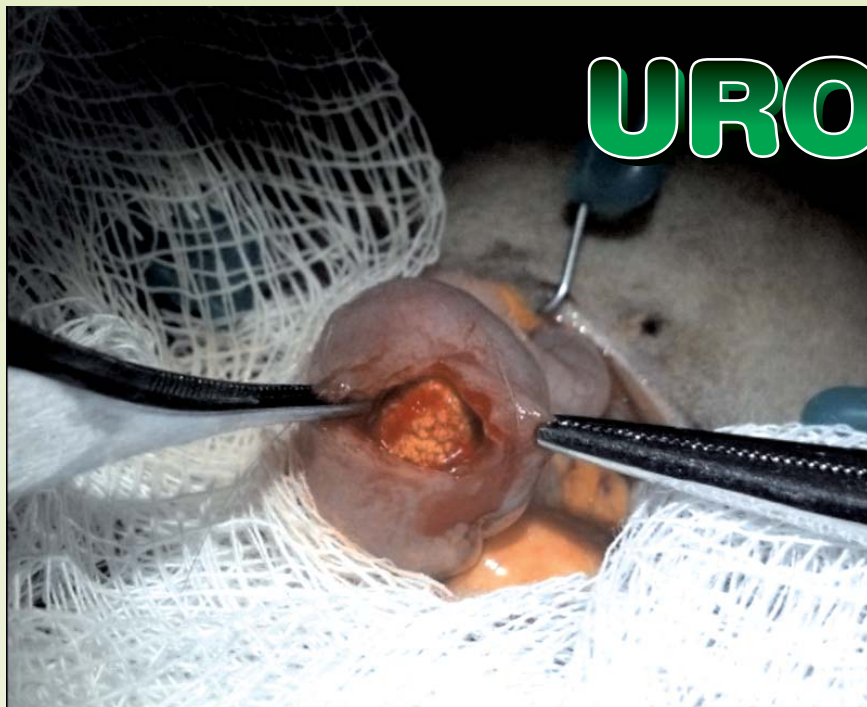


FOTO: ALESSANDRO FERRAZ ABDO BUENI

**Foto 1: Retirada de urólito de vesícula urinária através de cistotomia**

**RESUMO:** Os urólitos são frequentes em cobaias, sobretudo em fêmeas com mais de três anos. A dieta rica em cálcio favorece a formação petrosa. Os sinais clínicos incluem hematúria, anorexia, disúria, polaquiúria, entre outros, e o animal pode apresentar sensibilidade dolorosa à palpação abdominal. O diagnóstico é baseado nos exames radiográfico e ultrassonográfico, e o tratamento pode ser clínico ou cirúrgico. Para urólitos grandes ou bastante dolorosos, o tratamento de eleição é a remoção cirúrgica. O tratamento suporte inclui antibioticoterapia e fluidoterapia, e o prognóstico é reservado devido ao alto risco de recorrência. Tendo em vista a alta incidência dessa patologia na clínica veterinária de cobaias, este trabalho tem como objetivo relatar um caso de um exemplar dessa espécie (*Cavia porcellus*), o qual apresentava fatores de risco para a formação petrosa, como a senilidade e a dieta rica em cálcio, além de descrever os métodos de diagnóstico e tratamento utilizados. Embora a recorrência seja bastante frequente em animais acometidos pela urolitíase, o animal relatado não obteve recidiva até mesmo após três meses da cirurgia, relatando o sucesso desse método de tratamento.

**Unitermos:** dieta, cálcio, hematúria, cistotomia

**ABSTRACT:** The uroliths are common in guinea pigs, especially in females over three years. The high calcium diet promotes the petrous formations. Clinical signs include hematuria, anorexia, dysuria, pollakiuria, among others, and the animal may have soreness on abdominal palpation. The diagnosis is based on radiographic and ultrasound, and treatment can be medical or surgical. For large or very painful uroliths, the treatment of choice is surgical removal. Treatment includes antibiotics and fluid support, and the prognosis is poor due to the high risk of recurrence. Given the high incidence of this disease in the veterinary clinic, this paper aims to report a case of a specimen of this specie (*Cavia porcellus*), which presented risk factors for the petrous formation as senility and rich calcium diet and describe the methods employed for diagnosis and treatment. Although the recurrence is not uncommon in animals affected by urolithiasis, the animal had no reported relapse even after three months of surgery, reporting the success of this method of treatment.

**Keywords:** diet, calcium, hematuria, cystotomy

**RESUMEN:** Los urólitos son comunes en los conejillos de indias, sobre todo en fêmeas con más de tres años. Una dieta rica en calcio favorece la formación pétreo. Los signos clínicos incluyen hematuria, la anorexia, disuria, polaquiuria, entre otros, y el animal puede tener dolor a palpación abdominal. El diagnóstico se basa en radiográfica y ultrasonido, y el tratamiento puede ser médico o quirúrgico. Para urólitos grandes o muy doloroso, el tratamiento de elección es la extirpación quirúrgica. El tratamiento incluye antibióticos y soporte, el pronóstico es malo debido al alto riesgo de recurrencia. Dada la alta incidencia de esta enfermedad en la clínica veterinaria, este trabajo tiene como objetivo presentar un caso de un individuo de esta especie (*Cavia porcellus*), que presenta factores de riesgo para la formación pétreo como la senilidad y la dieta rica calcio, y describir los métodos empleados para el diagnóstico y tratamiento. Aunque la repetición no es infrecuente en los animales afectados por la urolitiasis, el animal se ha reportado ningún recaída incluso después de tres meses de la cirugía, la presentación informa el éxito de este tratamiento.

**Palabras clave:** dieta, calcio, hematuria; cistostomía

**Erica Pereira Couto\***  
([ericavet@uol.com.br](mailto:ericavet@uol.com.br))  
M.V., Pós-Graduada em  
Clínica de Animais Silvestres.  
Consultório de Animais  
Silvestres Tukan

**Caroline A. Gonçalves**  
([carol.apgon@gmail.com](mailto:carol.apgon@gmail.com))  
Graduanda em Medicina  
Veterinária - Fac. de Medicina  
Veterinária e Zootecnia - USP

**Fernando de C. Figliolini**  
([fedecafi@hotmail.com](mailto:fedecafi@hotmail.com))  
Pós-Graduado em Clínica de  
Animais Silvestres. Clínica  
Veterinária Exotic Pets -

**Alessandro Ferraz A. Bijeni**  
([vetsilvestres@hotmail.com](mailto:vetsilvestres@hotmail.com))  
Pós-Graduado em Clínica de  
Animais Silvestres. Clínica  
Veterinária Exotic Pets

**Marcelo Pires N. Carvalho**  
([marcelocarvalho@usp.br](mailto:marcelocarvalho@usp.br))  
M.V., Mestrando do  
Programa de Patologia  
Experimental e Comparada,  
Fac. de Medicina Veterinária  
e Zootecnia - USP

\* Autora para correspondência

### Introdução

Os urólitos são frequentes em cobaias, sobretudo em fêmeas com mais de três anos<sup>4,5,3,2,1</sup>, devido à diferença anatômica do trato urinário<sup>4,6</sup>. As causas dessa condição são comumente associadas à predis-

posição genética e/ou à presença de altas quantidades de cálcio na dieta. Outras etiologias menos comuns, mas associadas com a formação do cálculo urinário são neoplasias uretrais, como por exemplo, o papiloma<sup>5</sup>.

A dieta tem um papel relevante na formação dos cálculos. Coelho e cobaias são geralmente alimentados com dietas ricas em cálcio, como a alfafa. Cálcio e oxalatos são os principais fatores de risco para formação petrosa em cobaias. Além disso, altos níveis de vitamina D na dieta podem aumentar a absorção intestinal de cálcio na cobaia<sup>3</sup>.

Assim como em outros mamíferos, infecções ou fatores mecânicos (divertículo da bexiga, material de sutura), podem predispor a formação petrosa. A bactéria entérica utilizadora de oxalato, *Oxalobacter formigenes*, pode desempenhar um papel na prevenção da hiperossalúria em algumas espécies de roedores, como o rato e a cobaia<sup>3</sup>.

Os urólitos podem estar localizados em qualquer lugar do trato urinário e são tipicamente compostos de sais de cálcio, como o fostato de cálcio, oxalato de cálcio<sup>3</sup>, carbonato de cálcio e estruvita<sup>4</sup>. Sendo o oxalato de cálcio o tipo mais comum em cobaias<sup>4</sup>.

Os sinais clínicos da urolitíase são baseados na localização e no tamanho dos cálculos<sup>3</sup>, e incluem a hematuria<sup>5,1,6</sup>, sangramento na região da vulva ou pênis e manchas de sangue na gaiola<sup>6</sup>, anorexia, disúria<sup>1</sup>, estrangúria, polaquiúria, vocalização ao urinar<sup>5</sup>, postura encolhida e debruçada<sup>1</sup>, além de esforço excessivo na defecação<sup>3</sup>. Por se tratar de uma espécie presa, esses animais geralmente não demonstram quando estão com dor e desconforto, e dessa forma os sinais clínicos podem ser sutis<sup>3</sup> ou ausentes<sup>3,6</sup>. As lesões na bexiga urinária incluem congestão ou hemorragia da mucosa, exsudato hemorrágico no lúmen cístico<sup>1,6</sup> e espessamento da parede<sup>6</sup>.

No exame físico, as cobaias podem apresentar sensibilidade dolorosa à palpação abdominal, e os urólitos podem ser palpados<sup>3</sup>.

A cistite também é comum em cobaias e tem sido relacionada com a urolitíase<sup>4,6</sup>, pois os urólitos podem traumatizar o trato urinário, ou obstruir o fluxo urinário, favorecendo a multiplicação bacteriana<sup>6</sup>. As infecções bacterianas mais comuns são aquelas causadas por *Streptococcus pyogenes*<sup>4,1</sup>, *Escherichia coli*, e *Staphylococcus* spp.<sup>4,6</sup>.

Observou-se considerável incidência de cálculo urinário em animais com diabetes mellitus, uma vez que a elevada quantidade de glicose na urina favorece o crescimento bacteriano<sup>6</sup> e este, por sua vez, predispõe à cistite.

Hormônios também têm sido associados com a ocorrência de cistite de cobaias fêmeas. Há estudos de que, sob a influência do estradiol, as infecções genitais são mais intensas, de maior duração, e podem resultar em cistite<sup>6</sup>.

O diagnóstico é baseado no exame radiográfico, através do qual também é possível identificar a localização do cálculo<sup>5,3</sup>. A ultrassonografia pode fornecer informações adicionais, como a localização do cálculo, a morfologia dos ureteres e dos rins, no entanto, pode ser inconclusiva ou não diagnóstica se o animal estiver com bastante quantidade de gás no trato gastrointestinal. Estudos contrastados podem ser realizados para analisar a função renal em casos nos quais os cálculos estejam alojados na pélvis renal ou no ureter<sup>3</sup>.

Acidificantes urinários não são indicados, pois as cobaias não são capazes de eliminá-los facilmente. O citrato de potássio tem sido utilizado para impedir a cristalização do cálcio em espécies com urina ácida, porém, não foi testado em espécies com urina alcalina<sup>3,1</sup> (pH = 9)<sup>2</sup> como as cobaias e os coelhos<sup>3,1</sup>.

O tratamento pode ser clínico ou cirúrgico. Para urólitos grandes ou bastante dolorosos, o tratamento de eleição é a remoção cirúrgica<sup>5,3</sup>. Após remoção, recomenda-se o encaminhamento para cultura bacteriana e para análise da composição<sup>5</sup>. O tratamento de suporte inclui antibioterapia<sup>3,2,1</sup> e fluidoterapia<sup>1</sup>, e o prognóstico é reservado devido ao alto risco de recidiva<sup>3,2</sup>.

Recomenda-se que, após remoção, o cálculo e/ou a porção da parede da bexiga urinária, devam ser encaminhados para cultura bacteriana e para análise da composição, de forma a auxiliar na determinação de maneiras de prevenção de sua recorrência<sup>5</sup>.

Uma medida de prevenção é fornecer uma dieta com menos cálcio e oxalatos<sup>3</sup>.

Sabendo-se da alta incidência dessa patologia na clínica veterinária, este trabalho tem como objetivo relatar um caso de urolitíase em cobaia, bem como descrever os métodos de diagnóstico e tratamento utilizados.

### Relato de Caso

Foi realizado atendimento clínico de um exemplar da espécie *Cavia porcellus* (cobaia), macho, com aproximadamente sete anos, com o peso de 770 gramas, com base alimentar composta por ração comercial para cobaia/coelho, peletes de alfafa e couve como verdura preferencial. Animal

veio para consulta de rotina. No exame clínico foi observado sangue na região genital e, uma hora depois, urina com estríacas de sangue vivo. Foi instituído o protocolo de meloxicam 0,2% (2 mg/kg, SC, SID, cinco dias), fluidoterapia – solução fisiológica (SC, SID, sete dias), enrofloxacina 2,5% (20 mg/kg, SC, SID, sete dias), dipirona sódica 500 mg/ml (1 gota/kg, BID, sete dias), além da gentamicina 4% (diluição 1/10 em solução fisiológica, transcirúrgico, lavado de vesícula urinária). No dia seguinte foi realizada ultrassonografia, na qual se observou presença de um urólito em região de vesícula urinária, medindo 2 cm. Para confirmação diagnóstica também realizou-se o exame radiográfico (**Foto 2**). A remoção cirúrgica foi realizada após 24 horas do diagnóstico ultrassonográfico. Realizou-se a retirada através de cistotomia (**Foto 1**), e após procedimento cirúrgico o animal ficou sob cuidados médico veterinários por sete dias, completando protocolo medicamentoso. No pós-cirúrgico imediato o animal já não apresentava mais sangue na urina. O urólito foi enviado para análise de sua composição e teve como base o cálcio (**Foto 3**).

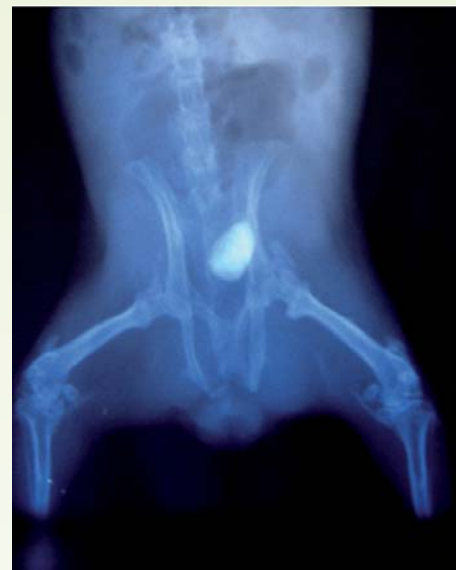

Foto 2: Exame radiográfico

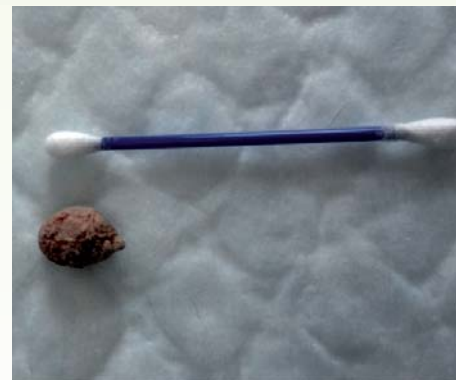

Foto 3: Urólito

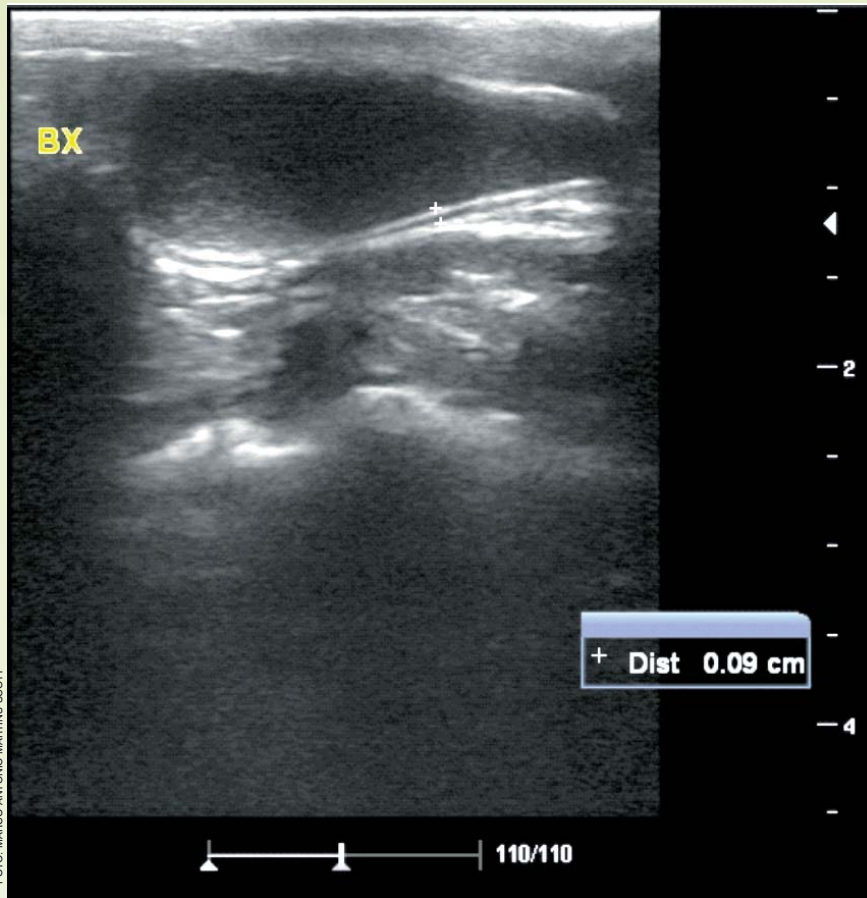


Foto 4: Imagem ultrassonográfica da vesícula urinária

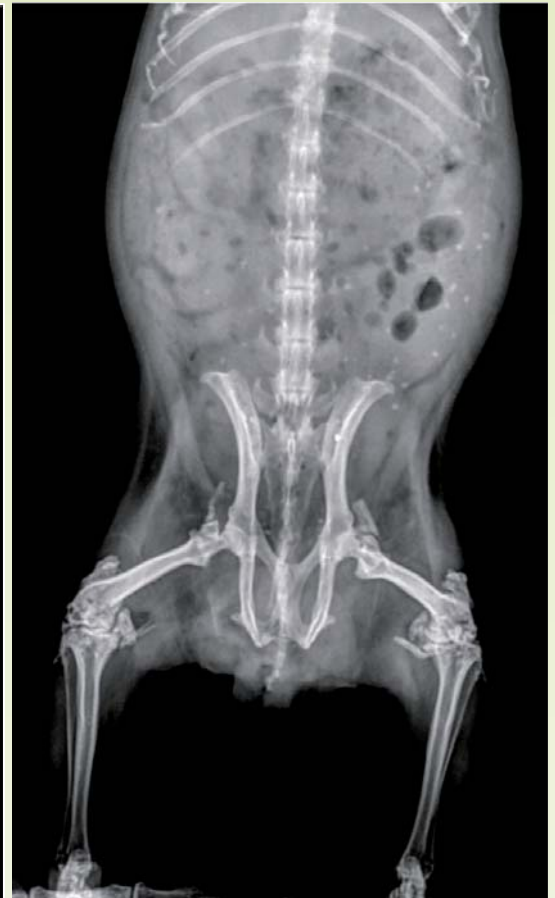

Foto 5: Imagem radiográfica posição ventro-dorsal

Após 90 dias do procedimento cirúrgico animal retornou a consulta de rotina, onde apresentou 907 gramas, sem alteração digna de nota em seu exame clínico. Foi realizada ultrassonografia (Foto 4), na qual apresentou em vesícula urinária presença de moderada quantidade de material granular em flutuação ao balotamento, e o raio X (Foto 5) apresentou apenas estruturas radiodensas por todo o trato gastrointestinal, o qual sugere animal ingerindo substrato (areia higiênica para gato), presente em sua gaiola.

## Discussão

O presente relato descreve a ocorrência de urolitíase em um macho da espécie *Cavia porcellus* (cobaia), que apresentava dois fatores de risco para a ocorrência dessa patologia, a senilidade (animal de sete anos de idade) e a dieta com considerável quantidade de cálcio (peletes de alfafa e couve manteiga). Os sinais clínicos observados neste animal foram a presença de sangramento na região genital e a hematúria, sinais também observados por Riggs (2009), O'Rourke (2004) e Peng *et al.* (1990). O diagnóstico se baseou nos exames ultrassonográfico e radiográfico, e assim como

descrito por Riggs (2009) e Hoefler (2006), foi realizada a remoção cirúrgica por cistotomia, uma vez que o urólito apresentava dimensões relevantes (2 cm). No pós-cirúrgico o animal já não apresentava mais os sinais clínicos, e mesmo após três meses, não apresentou recidiva. Segundo Hawkins *et al.* (2009) e Hoefler (2006), os urólitos constituem-se primordialmente por sais de cálcio e, da mesma forma, após ter sido mandado para análise de sua composição, o urólito retirado neste caso tinha como base o cálcio. Apesar da urolitíase ser comumente associada à presença de cistite (4,6), o paciente aqui descrito não apresentava infecção bacteriana. Tendo em vista a alta incidência dessa patologia na clínica veterinária de cobaias tidas como *pets*, ressalta-se assim, a importância do manejo adequado da dieta desses roedores, fornecendo-se alimentos com menores quantidades de cálcio, e realizando-se um acompanhamento clínico rotineiro.

## Conclusões

O caso relatado foi diagnosticado como urolitíase e o tratamento de escolha foi a remoção cirúrgica. No pós-cirúrgico imediato e até mesmo três meses após a cisto-

tomia, os sinais clínicos estavam ausentes e não houve recidiva do urólito, relatando o sucesso desse método como tratamento para essa enfermidade. Vale ainda salientar a importância do manejo correto da dieta, tendo como base baixos níveis de cálcio nos alimentos, como forma de prevenir essa condição tão frequente em cobaias. +

## Referências

- 1 - O'ROURKE, D.P. Disease Problems of Guinea Pigs. In: Quesenberry KE, Carpenter JW. Ferrets, Rabbits, and Rodents Clinical Medicine and Surgery, 2.ed., Saunders, 2004, p.247.
- 2 - QUINTON, J.F. Novos Animais de Estimação. 1Roca, 2005, p.196-198.
- 3 - HOEFER, H.L. Urolithiasis in rabbits and guinea pigs. The North American Veterinary Conference, v.20, 2006.
- 4 - HAWKINS, M.G.; RUBY, A.L.; DRAZENOVICH, WESTROPP, J.L. Composition and characteristics of urinary calculi from guinea pigs. JAVMA, v.234, 2009.
- 5 - RIGGS, S.M. Guinea Pigs. In: Mitchell, M.A.; Tully, T.N. Manual of Exotic Pet Practice. Saunders . Elsevier, 2009, p.465-466.
- 6 - PENG, X.; GRIFFITH, J.W.; LANG, C.M. Cystitis, urolithiasis and cystic calculi in ageing guineapigs. Laboratory Animals, v.24, p.159-163, 1990.